

# Condyloma acuminatum – častá příčina vulvodynií



Jan Kestřánek,

Daniel Leško, Jiří Špaček

Porodnická a gynekologická klinika,  
FNHK

Ambulance pro chronický  
vulvovaginální dyskomfort

- Vulvodynie = bolesti v oblasti zevního genitálu
- Dle *International Society for the Study of Vulvovaginal Disease* (ISSVD) = vulvární diskomfort, popisovaný nejčastěji jako pálení bez klinického nálezu či zjištěné neurologické poruchy.
- Soubor chronických obtíží (pálení, svědění, bolest či dyspareunie).

# Formy vulvodynií

- Lokální a generalizovaná forma
- Známý nebo neznámý spouštěcí faktor

# Prevalence

- Mezi 3.1% až 15%.
- Postihuje ženy bez rozdílu rasy
- Se širokým věkovým rozmezím 16-80 let
- Nejčastěji v reprodukčním věku mezi 20-50 lety

# Příčiny

- Infekční
- Posttraumatické, pooperační
- Neurologické
- Idiopatická vulvodynie – nejčastější?

# Infekční etiologie

- Herpetická infekce
- **Papilomová infekce** – condylomata acuminata
- Kandidová infekce – nižší výskyt než se předpokládalo
- *Helocobacter pylori* – neprokázána souvislost

(A search for *H. pylori* localized vulvodynia, Gynecol. Obstet. Invest. 2008)

# Ambulance pro chronický vulvovaginální dyskomfort (CVD)

- Poradna založena r. 2005
- Dosud registrováno **1331** pacientek s CVD
- **348** pacientek s vulvodyniemi
  - **187** žen stanovena dg.

## **Condyloma acuminatum**

- odesílající dg condyloma acuminatum: **26 žen**

# CAVE

- **Vaginální vs. Vulvární obtíže**

Z **348** pacientek s **vulvodyniemi** 298 přichází s dg. **vaginální pruritus a pálení.**

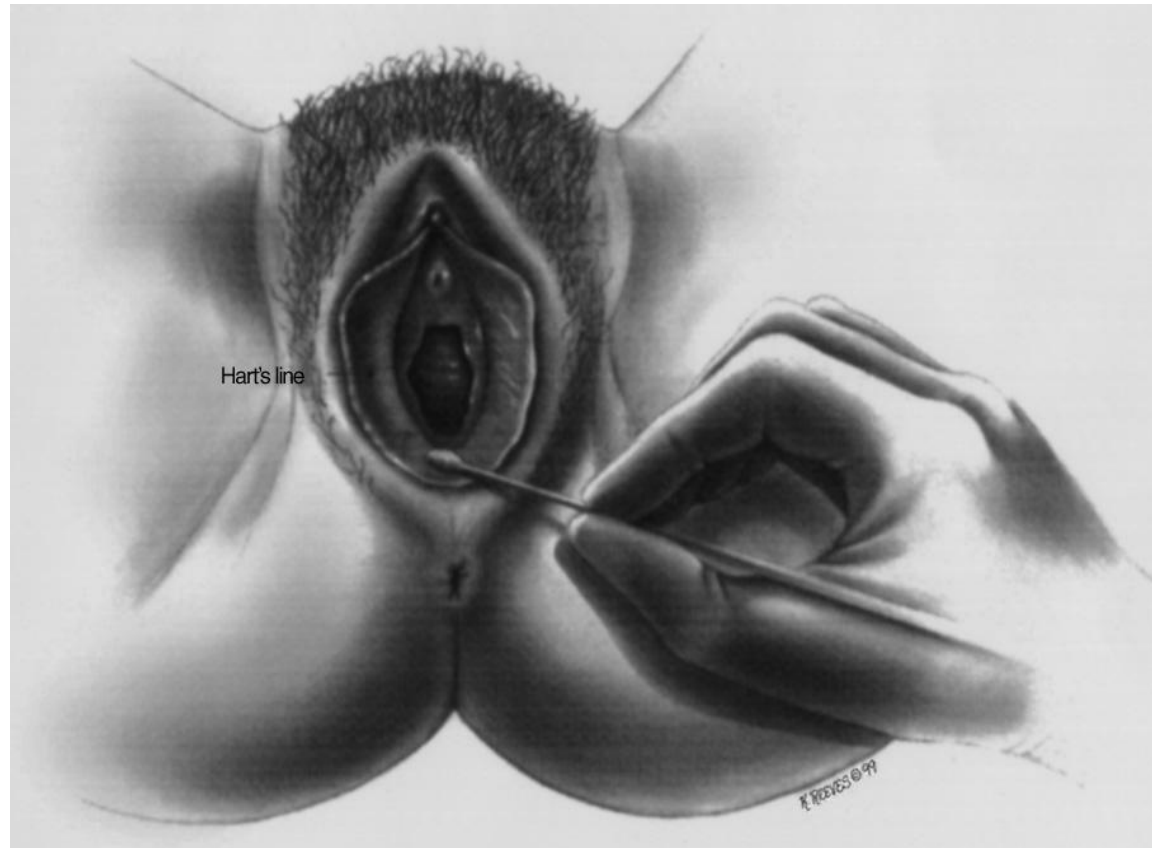


# Condyloma acuminatum

- Humman papilloma virus (6, 11, 42, 43, 44).
- Drobné bělavé až růžové, velice křehké **bradavičnaté papule**, při traumatu snadno krvácející.
- Postižená oblast bývá **silně svědivá**, časté **dyspareunie**.
- **Solitární x mnohočetné**.
- **Flat condyloma** (NE Condylomata lata!), subklinická forma, bělavé plochy, vizualizovat 3–5% kys. octovou.

# Diagnostika

Cotton swab test  
+ kolposkopie  
(vulvoskopie)



# Léčba

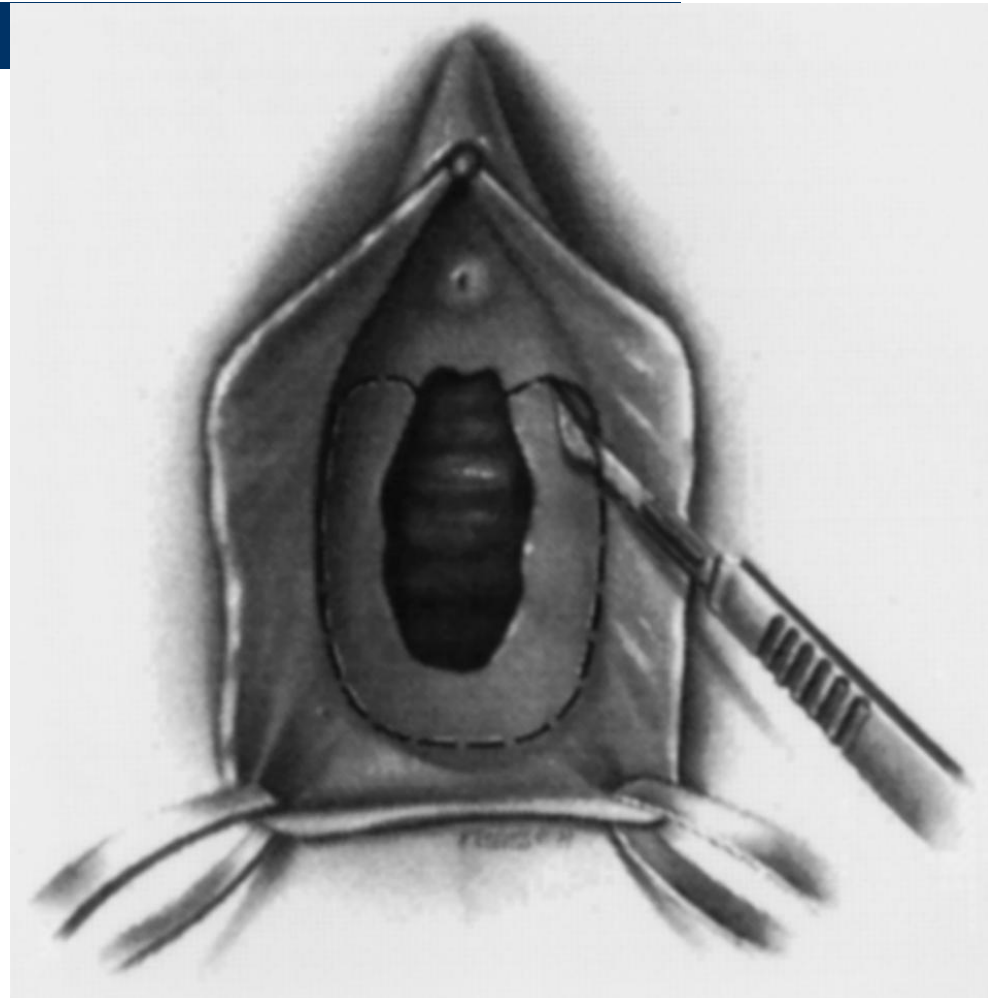
- Popsána celá řada léčebných doporučení a postupů od preventivních opatření, přes užití různých medikamentů až po chirurgické řešení obtíží.
- Univerzální léčebné schéma neexistuje a léčbu vulvodynie je nutné přísně individualizovat.
- Doporučuji zahájit léčbu běžně dostupnými, pacientku co nejméně zatěžujícími, případně i levnějšími preparáty.

# Léčba

- **Chirurgická:** abraze, excize, vestibulektomie.
- **Fyzikální:** kryodestrukce tekutým dusíkem, ablace elektrickou kličkou.
- **Laser:** ablativní a neablativní

# Vestibulektomie

- Odstranění kůže, sliznice, hymen a nejbližší pojivové tkáně.
- Řez od č. 1 a 11 (periuretrálně) k č. 6.
- Podminování sliznice pochvy.
- Odstranění menších vestibulárních žláz.
- Proříznutí Bartholinské žlázy.



# Léčba

- **Chemická:** 10–25% roztok podophyllinu, Wartec crm – podophyllotoxin 0,15 %.
- **Imunomodulační, antivirová, cytostatická:** Aldara crm (*Imiquimod 5 %*), Isoprinosine (*Isoninum*), Efudix (*5-fluorouracil*).
- **Katechiny:** Veregen (*sinekatechiny*)

# Srovnání účinnosti jednotlivých preparátů

Léčba	Úplné vymizení [%]	Recurrence [%]
Veregen® 10% mast	60.7 (85)	6.5 (0)
Isoprinosin	30 – 64	??
Chirurgická léčba	35 – 70 (95)	8 – 35 (15)
Laser	25 – 100	5 – 77
Kryotherapie	60 – 90	20 – 80
Interferon (intralesional)	20 – 60	20 – 53
Podophyllin	19 – 80 (55)	20 – 65 (60)
Trichloroctová kyselina	50 – 80	6 – 50

# Nové preparáty

## Aldara (Imiquimod)

- Virostatikum, chemoterapeutikum  
→ produkce alfa-interferonu a cytokinů.
- **Léčeno 38 žen, 29 (76%) dokončilo léčbu a zcela vymizely kondylomy, 6 žen nedokončilo terapii pro vedlejší nežádoucí účinky.**
- **69% recidiv (20 z 29 žen).**



# Nové preparáty

## Veregen 10% mast

- Antivirový, imunomodulační a antioxidační účinek.
- Léčeno **53** žen, úplné vymizení u **45** žen (85%) , 4 ženy s výrazným úbytkem lézí.
- 0 recidiv (nedostatečné follow-up).
- Výrazně menší výskyt nežádoucích účinků (pálení).

# Nové preparáty

## Isoprinosine (Isoninum) tbl.

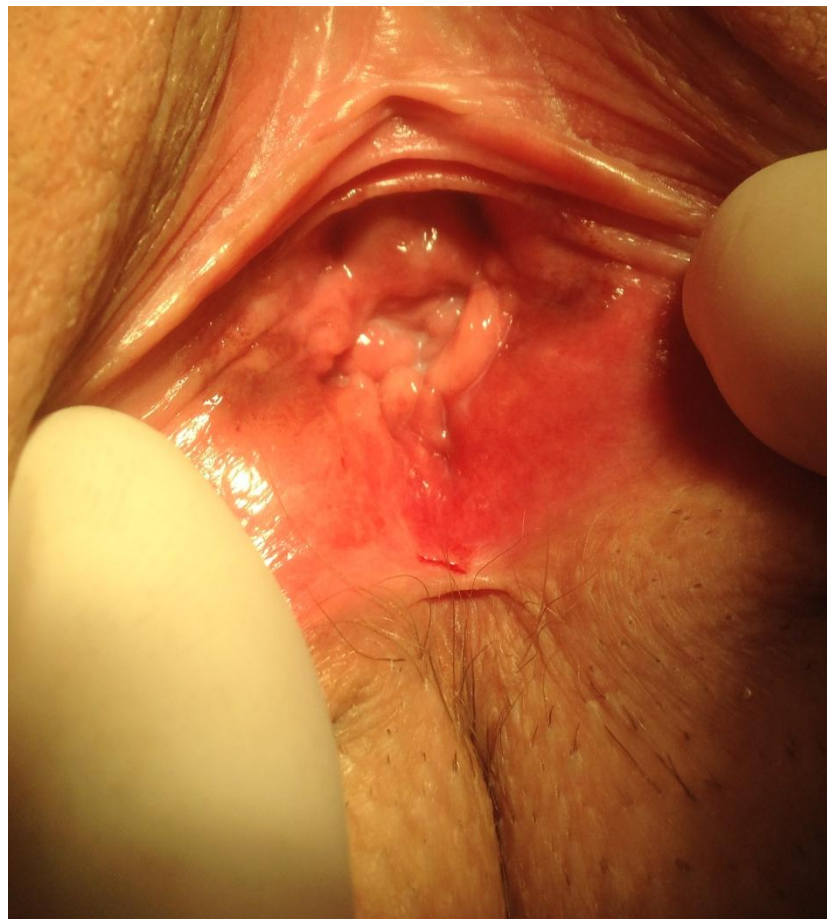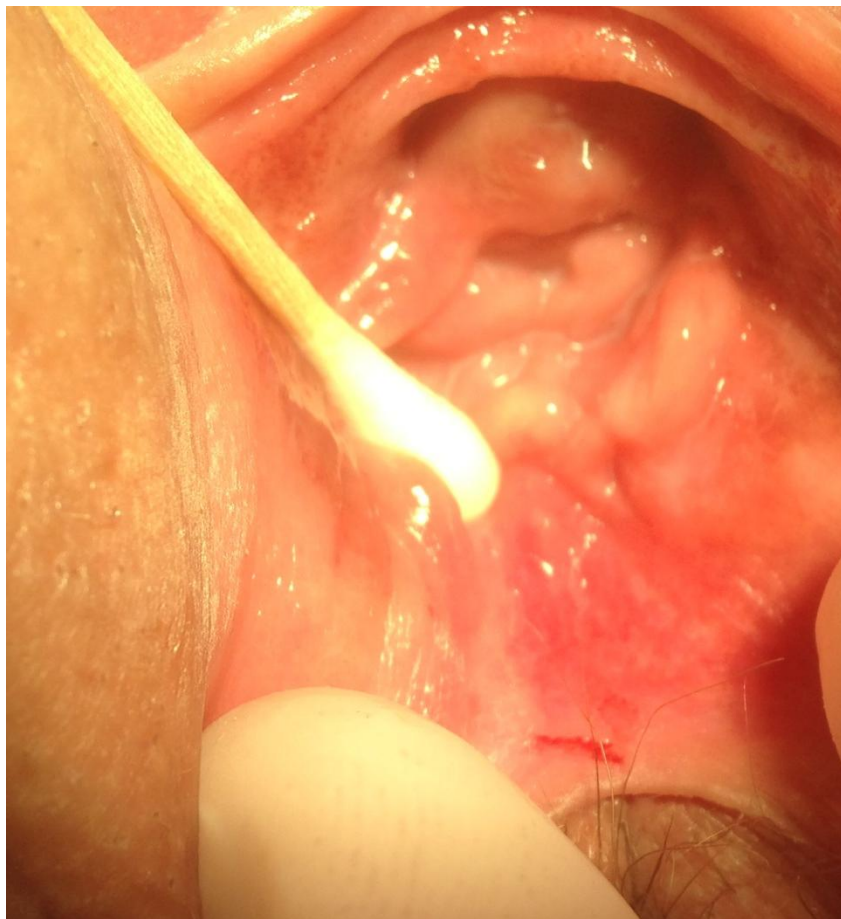- Jiná antivirotika
- Léčba condylomat i herpes, spalničky ...
- Minimum nežádoucích účinků
- Slibný efekt, možnost kombinovat s lokální léčbou.
- Nulové zkušenosti ve FNHK.

# Závěr

- Zdánlivě banální onemocnění, které však výrazně **zhoršuje kvalitu života**.
- Může být diagnostickoterapeutickým „oříškem“ ambulantního gynekologa → **multidisciplinární přístup**.
- Myslet na **microcondyloma acuminatum**.
- **Vaginální vs. Vulvární!!!**
- Kombinovat **lokální, chirurgickou a ev. i celkovou léčbu**.



# Diagnosticko-terapeutický problém



# Děkuji za pozornost

GRADA

Jiří Špaček, Vladimír Buchta, Petr Jílek a kolektiv

## Vulvovaginální dyskomfort a poruchy poševního prostředí

